



Sağlıklı Görünüşlü ve Solunum Sistemi Problemlili Barınak Kedilerinde Feline Herpesvirus Tip 1 (FeHV-1) Enfeksiyonu

Ali KÜÇÜK¹, Nimet SAĞ¹, Cemre ÇAKIR¹, Gülizar ACAR¹, Yakup YILDIRIM², Veysel Soydal ATASEVEN³

¹Mustafa Kemal Üniversitesi Veteriner Fakültesi, Hatay-TÜRKİYE

²Mehmet Akif Ersoy Üniversitesi Veteriner Fakültesi Viroloji Anabilim Dalı, Burdur-TÜRKİYE

³Mustafa Kemal Üniversitesi Veteriner Fakültesi Viroloji Anabilim Dalı, Hatay-TÜRKİYE

Özet: Bu çalışmada, sokak kedilerinin toplandığı bir barınaktaki sağlıklı görünüşlü (asemptomatik, n:54) ve solunum sistemi ve/veya konjunktivitisi bulgularına sahip (septomatik, n:21) kedilerden örneklenen nazal ve konjunktival sürüntülerde polimeraz zincir reaksiyonu (PCR) tekniği ile Feline Herpesvirus tip 1 (FeHV-1) prevalansı araştırıldı. Bu amaçla, 75 adet nazal ve 74 adet konjunktival sürüntü olmak üzere toplam 149 adet örnek toplandı. Örneklenen kedilerin % 25.3'ünde (19/75) FeHV-1 DNA'sı saptandı. Septomatik kedilerin %47.6'sında (10/21) ve sağlıklı görünüşlü kedilerin %16.7'sinde (9/54) FeHV-1 enfeksiyonu saptandı. Sağlıklı görünüşlü ve klinik bulgulu kedilerde iki yaş grubu (>6 ay ve <6 ay yaşlı) arasındaki enfeksiyon oranları yönünden farklılıklar istatistiksel olarak değerlendirildiğinde, sağlıklı görünüşlü grupta farklılığın önemli olduğu belirlendi (P<0.05). Sonuç olarak, FeHV-1'in barınak kedilerinde yüksek prevalansa sahip olduğu tespit edildi.

Anahtar kelimeler: Feline herpesvirus-1 (FeHV-1), kedi, PCR

Feline Herpesvirus Type-1 (FeHV-1) Infection in Shelter Cats with and without Respiratory Disorders

Summary: In this study, the prevalence of Feline Herpesvirus type 1 (FeHV-1) was investigated in nasal and conjunctival swabs sampled from the shelter cats that were healthy (asymptomatic n:54) but having respiratory disorder and/or conjunctivitis (symptomatic n:21) housed in an animal shelter using polymerase chain reaction (PCR) technique. Totally, 149 swab samples including 75 nasal and 74 conjunctival swabs were collected. The FeHV-1 DNA was positive in 25.3% (19/75) of all cats sampled. The presence of FeHV-1 infection was determined in 47.6% (10/21) of symptomatic and in 16.7% (9/54) of clinically healthy cats. Moreover, the differences in FeHV-1 infection rates were statistically significant between two age groups (>6 months and <6 months) in clinically healthy appeared cats (P<0.05). In conclusion, FeHV-1 was found prevalent in the shelter cats.

Key words: Cat, Feline herpesvirus-1 (FeHV-1), PCR

Giriş

Feline (Kedi) herpesvirus tip 1 (FeHV-1) enfeksiyonu; evcil ve vahşi kedilerde feline calicivirus (FCV), *Bordetella bronchiseptica*, *Chlamydia felis* ve *Mycoplasma felis* gibi diğer enfeksiyöz mikroorganizmalarla birlikte kedilerin üst solunum yolları enfeksiyonlarında (ÜSYE) en sık identifiye edilen viral enfeksiyonlar arasında yer almaktadır (9,13). Enfeksiyon, tüm yaş gruplarında görülmekle birlikte, henüz tam olarak gelişmemiş bağışıklık sistemleri nedeniyle yavru ve genç kedilerde yüksek ateş, burun akıntısı, konjunktivitis gibi ağır klinik bulgularla seyrederek ve sıklıkla prognozu kötüdür (2,14).

Kedilerin en az %80'inde akut enfeksiyonu takiben latentlik geliştiği ve latent enfekte kedilerin yaşam boyunca virus saçıcısı olduğu bildirilmektedir (2,11).

Barınak ve geçici bakım evlerindeki kedi popülasyonlarında ÜSYE'na ait prevalans verileri; mevcut hastalığın yönetimi, takip eden süreçteki müdahale sistemlerinin optimize edilmesi ve yayılım hızının azaltılması adına büyük katkı sağlamaktadır (13). Aşılama, FHV enfeksiyonu ile mücadeleye önemli ölçüde katkı yapması yanı sıra yaşam alanında bulunan subklinik enfekte kedilerin tespiti ve barınaktan uzaklaştırılmasını takiben özellikle bağışıklığı zayıf yavru ve geriatric kedilerin korunmasında önem taşımaktadır (14). Günümüzde FHV enfeksiyonunun tanısında serolojik, virolojik ve moleküler teknikler kullanılmaktadır (8). Virus izolasyonu referenz standart metot olarak bildirilmesine

Geliş Tarihi/Submission Date : 05.01.2016

Kabul Tarihi/Accepted Date : 19.07.2016

Bu araştırma, 2012 yılında "TÜBİTAK-2209/A Üniversite Öğrencileri Yurt İçi Araştırma Projeleri Destek Programı" tarafından desteklenmiştir.

rağmen (13), özellikle asemptomatik taşıyıcıların belirlenmesinde hızlı ve yüksek duyarlılığa sahip olması nedeniyle nükleik asit tespitine dayalı moleküler bir teknik olan polimeraz zincir reaksiyonu (PCR) öncelikle tercih edilmektedir (1).

Bu çalışmada, kedi barınaklarındaki sağlıklı görünüşlü ve solunum sistemi ve/veya konjunktivitis bulgusu gösteren kedilerde FeHV-1 enfeksiyonunun prevalansının araştırılması ve elde edilen veriler ışığında enfeksiyondan korunma için barınak sağlığı uygulamalarına yönelik önerilerde bulunulması amaçlanmıştır.

Materyal ve Metot

Nazal ve Konjunktival Sürüntü Örnekleri

Bu çalışma, Ekim 2012- Nisan 2013 yılları arasında sokaklardaki serbest dolaşımli kedilerin toplandığı Adana ilindeki bir kedi barınağında gerçekleştirildi. Araştırmada, 21 adet solunum sistemi problemlili (öksürük, nazal ve/veya oküler akıntılar) ve tesadüfi olarak seçilen 54 adet sağlıklı görünüşlü kediden 75 adet nazal sürüntü ve 74 adet konjunktival sürüntü örnekleri toplandı. Sürüntü örnekleri içinde 2mL transport vasatı [Penisilin (100ünite/mL) ve streptomisin (0.1mg/mL)] içeren EMEM (Eagle's Minimum Essential Medium) bulunan tüplere konuldu. Örneklenen kedilerin yaş, cinsiyet ve fizyolojik durumlarına ilişkin veriler Tablo 1'de gösterilmiştir. Örneklenen kedilerin sokak kedisi olmaları ve belediye tarafından uygulanan rutin bir aşı programı olmaması nedeniyle aşılanmamış oldukları deęer

Polimeraz Zincir Reaksiyonu

Sürüntü örneklerinin 200 µL'sinde viral nükleik asit ekstraksiyon kitleri [(High Pure, Roche, Almanya) ve (QIAmp Cador Pathogen, Qiagen, Almanya)] kullanılarak viral DNA izole edildi. Araştırmada, FeHV-1'in timidin kinaz (TK) gen bölgesine spesifik 306 baz çifti (bp) büyüklüğündeki bölgeyi belirleyen primer çifti kullanılarak PCR tekniği ile spesifik TK gen bölgesi amplifiye edildi (16). PCR'da amplifikasyon işleminde, ticari bir PCR mastermiks kiti (Fast Cycling, Qiagen, Almanya) kullanıldı. Prosedür üretici firmasının önerdiği şekilde uygulandı. PCR reaksiyon karışımı, 18µL mastermikse 2µL templeyt DNA eklenerek hazırlandı ve amplifikasyon işlemi; 95°C'de 5 dk başlangıç denatürasyonu, 96°C'da 5 sn denatürasyon, 58°C'de 5 sn bağlanma, 68°C'de 9 sn uzama olarak gerçekleştirildi. Negatif kontrol olarak, moleküler araştırmalara uygun steril su kullanıldı. Pozitif kontrol olarak önceki çalışmada (12) saptanan FeHV-1 suşu kullanıldı. PCR sonuçları, son konsantrasyonu 0.5mg/ml olacak şekilde etidyum bromür (EtBr) içeren %1.5'lik agaroz jelde gerçekleştirilen elektroforez işlemi sonucunda UV transilluminasyon cihazı kullanılarak değerlendirildi.

İstatistik Deęerlendirme

Sağlıklı görünüşlü ve klinik bulgulu gruplarda yer alan, 6 ay yaştan büyük ve küçük hayvanların FeHV-1 enfeksiyonuna karşı duyarlılık durumlarını deęerlendirmek için gruplara kendi içlerinde Ki-Kare (χ^2) testi uygulandı.

Tablo 1. Örneklenen kedilerin yaş, cinsiyet ve fizyolojik durumlarına göre dağılımları.

Kedi Sayısı	Yaş			Cinsiyet		Fizyolojik Durum	
	0-3 ay	3ay-6 ay	>6 ay	Dişi (♀)	Erkek(♂)	Sağlıklı Görünüşlü	Klinik Bulgulu
75	18	34	23	60	15	54	21

lendirildi. Ayrıca, kedilerden kan alınamadığı için serokonversiyon durumu belirlenemedi.

Örneklerin Hazırlanması

Alınan numuneler, soğuk zincirde laboratuvara getirildikten sonra tüp çalkalayıcı da karıştırıldı. Örnekler 6000xg'de 10 dakika santrifüj edilerek süpernatant kısımları stok tüplerine aktarıldı ve test edilinceye kadar -20°C'de derin dondurucularda saklandı.

Bulgular

Bu araştırmada, 75 adet kedinin toplam 19 adedinde (%25.3) FeHV-1 DNA'sı saptandı. Klinik durum (septomatik/asemptomatik) ve yaş dağılımlarına göre deęerlendirildiğinde; Solunum sistemi enfeksiyonu ve konjunktivitis gibi klinik bulgulara sahip grubun %47.6'sında, sağlıklı görünüşlü grubun ise %16.7'sinde FeHV-1 nükleik asidi tespit edildi (Şekil 1). Cinsiyete göre, dişilerin %26.7'sinde (16/60), erkeklerin ise %20'sinde (3/15) FeHV-1 DNA'sı saptandı.

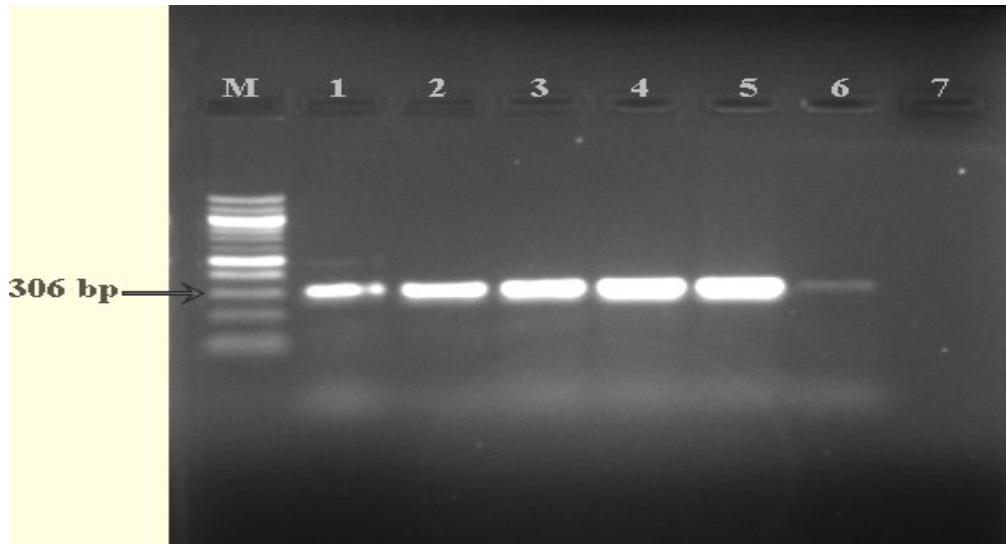
Sağlıklı görünüşlü ve klinik bulgulu gruplarda yer alan 6 ay yaştan büyük ve küçük hayvanlarda tespit edilen enfeksiyon oranlarına (Tablo 2) χ^2 testi uygulanması sonucunda; sağlıklı görünüşlü gruptaki hayvanlarda tespit edilen enfeksiyon oranlarındaki farklılığın önemli ($P<0.05$) ($\chi^2=5.856$ $P=0.016$), klinik bulgulu grupta ise önemsiz ($P>0.05$) olduğu ortaya konuldu ($\chi^2=0.444$ $P=0.505$).

Tartışma ve Sonuç

Barınak kedilerini de içeren daha önce yapılmış birçok araştırmada (3,4,5,6,8,10,11,13,15,17), evcil ve vahşi kedi popülasyonlarında FeHV-1 prevalansı gösterilmiştir. Bu araştırmada, örneklenen barınak kedilerinin %25.3'ünde FeHV-1 enfeksiyonunun varlığı saptanmıştır. FeHV-1 prevalansı, klinik bulgulu kedilerde (%47.6), sağlıklı görünüşlü kedilere (%16.7) nazaran

Tablo 2. Nazal ve konjunktival sürüntü örneklerinin PCR sonuçlarının dağılımı.

Örnek Sayısı (n=75)	Fizyolojik Durum										Toplam n (%)		
	Sağlıklı Görünüşlü Kedilerden Alınan Örneklerde (n=54) FeHV-1 DNA+ Dağılımı					Klinik Bulgulu Kedilerden Alınan Örneklerde (n=21) FeHV-1 DNA+ Dağılımı							
	0-3 ay (n:13)		3-6 ay (n:28)		6 ay< (n:13)	0-3 ay (n:5)		3-6 ay (n:6)		6 ay< (n:10)			
	♀	♂	♀	♂	♀	♂	♀	♂	♀	♂			
Nazal sıvı (NS)	1	-	1	-	1	-	2	1	2	-	1	1	10 (%13.3)
Konjunktival sıvı (KS)	1	-	1	1	4	-	3	-	1	-	3	-	14 (%18.9)
NS+KS sıvı	1	-	-	-	-	-	2	-	1	-	1	-	5 (%6.7)
Enfekte kedi sayısı	1		3		5		4		2		4		
	(%7.7)		(%10.7)		(%38.5)		(%80.0)		(%33.3)		(%40.0)		
Toplam (%) (n)			16.7 (9/54)				47.6 (10/21)				%25.3 (19/75)		



Şekil 1. FeHV-1 amplifikasyon ürünleri. (M): 100-bp DNA standardı; (1): Pozitif kontrol (FeHV-1 suşu; 306-bp); (2-6): Pozitif nazal ve konjunktival sürüntü örnekleri; (7): Negatif kontrol

daha yüksek bulunmuştur. Önceki araştırmalarda (3,5,6,8,10,11,14,17,18), ÜSYE ve konjunktivitis gibi klinik bulgu gösteren kedilerde FeHV-1 prevalansı %4.2-94 arasında değişirken, sağlıklı görünüşlü kedilerde bu oran %9-63 arasında bildirilmiştir. Türkiye’de yapılan ilk çalışmada ise klinik bulgulu kedilerin %18.1’inden, sağlıklı görünüşlü kedilerin ise %7.3’ünden etken izolasyonu gerçekleştirilmiş ve enfeksiyonun seroprevalansının %9.6 olduğu saptanmıştır (4). Van kedilerinin bulunduğu bir barınakta farklı yıllarda yapılan çalışmalardan ilkinde ÜSYE ve keratokonjunktivits bulgulu kedilerin %25’inden virus izole edilmiş, %58.3’ünde ise antikor pozitifliği belirlenmiştir (7). Diğer çalışmada ise, konjunktivit bulgularına sahip Van kedilerinin %45’inde PCR tekniği ile FeHV-1 nükleik asidi saptanmıştır (12). Benzer amaçla yapılan birçok araştırmada (4,12,15), aynı ortamda barındırılan kedi popülasyonundaki hayvan yoğunluğunun, latent enfekte hayvanların varlığının ve cinsiyete dayalı davranış farklılıkları gibi faktörlerin enfeksiyonun prevalansını artırdığı rapor edilmektedir. Ayrıca, erkeklerde dişilere göre yüksek prevalans değerleri saptanmasına karşın (15), bu araştırmada dişilerdeki (%26.7) prevalans değeri erkeklerde (%20) tespit edilenden daha yüksekti. Önceki araştırmanın (15) aksine, bu araştırmada örneklenen dişi sayısının (n:60), erkek sayısından (n:15) çok yüksek olmasının bu farklılığa yol açtığı düşünülmektedir.

Bu çalışmada, 6 aylıktan küçük kedi yavrularının nazal sürüntü örneklerinde, 6 aylıktan büyüklerde ise konjunktival sürüntü örneklerinde daha yüksek oranda viral nükleik asit varlığı tespit edilmiştir. Schulz ve ark.’ı (19) tarafından Real time-PCR tekniği kullanılarak yapılan bir çalışmada, FeHV-1 enfeksiyonu bulgularına sahip kedilerden örneklenen nazal, konjunktival, farengiyal ve dil (tongual) sürüntüleri arasında tespit düzeyleri yönünden önemli bir farklılık belirlenememiş, ancak tek örnekleme yapılacaksa tespit olasılığını artırmak için orofarengiyal sürüntülerin örnekleme önerilmiştir. Benzer olarak yapılan başka bir çalışmada (8) ise nazofarengiyal ve konjunktival sürüntülerin birlikte örnekleme teşhiste duyarlılığı artıracağı bildirilmiştir. Bu çalışmadaki veriler ışığında, FeHV-1 enfeksiyonuna yönelik araştırmalarda nazal ve konjunktival sürüntülerin birlikte örnekleme, yaş, örnekleme bölgesinin seçimi gibi teşhiste duyarlılığı etkileyen faktörlere rağmen tespit olasılığını artırabileceği düşünülmek-

tedir.

Sonuç olarak, bu araştırmada barınak kedilerinde FeHV-1 enfeksiyonunun yüksek prevalansa sahip olduğu saptanmıştır. Sağlıklı görünüşlü kedilerde de enfeksiyonun varlığının belirlenmesi, FeHV-1 epidemiyolojisinde asemptomatik saçıcıların önemini ortaya koymaktadır. FeHV-1 aşıları, enfeksiyona karşı tam korunma sağlamamasına karşın, virusun saçılım süresi ile saçılan virus miktarını azalttığı ve prognozu olumlu yönde etkilediği bilinmektedir (14,20). Bu nedenle, kedi popülasyon yoğunluğu fazla olan ve sokaktan barınağa sürekli kedi girişinin olduğu ya da kedi doğumlarının kontrol edilemediği barınaklarda karantina tedbirleri uygulanması, rutin aşılama ile popülasyon bağışıklığı düzeyinin artırılması ve dezenfeksiyon gibi barınak sağlığı uygulamalarının (3), enfeksiyonu tamamen ortadan kaldırmaya da bulaşma hızındaki artışın sınırlandırılmasına katkı sağlayabileceği bilinmektedir. Bununla birlikte, sağlıklı görünümü latent enfekte veya subklinik enfekte kedilerin tespiti ve popülasyondan izolasyonunun da henüz aşılammış duyarlı kedilerin korunması için önemli olduğu düşünülmektedir. Ayrıca, birçok araştırmada (3,5,9,13) FeHV-1 enfeksiyonunun diğer viral ve bakteriyel etkenlerle ko-enfeksiyonlara yol açtığı da rapor edilmiştir. Bu nedenle, örneklenen popülasyonda FeHV-1 tespit edilmeyen kedilerde ÜSYE’na neden olan FCV, *B. bronchiseptica*, *C. felis* ve *M. felis* gibi diğer enfeksiyöz ajanların; örneklenen tüm kedilerde ise feline immunodeficiency (FIV) ve feline leukemia virus (FLV) enfeksiyonları gibi diğer enfeksiyonlara predispozisyon oluşturan immunosupresif viral etkenlerin araştırılması barınak sağlığı uygulamalarının etkinliği yönünden önerilmektedir.

Kaynaklar

1. Ataseven VS, Bilge-Dagalp S, Güzel M, Başaran Z, Tan MT, Geraghty B. Prevalence of equine herpesvirus-1 and equine herpesvirus-4 infections in equidae species in Turkey as determined by ELISA and multiplex nested PCR. Res Vet Sci 2009; 86 (2): 339-44.
2. Bannasch MJ, Foley JE. Epidemiologic evaluation of multiple respiratory pathogens in cats in animal shelters. J Feline Med Surg 2005; 7 (2): 109-19.
3. Berger A, Willi B, Meli ML, Boretti FS, Hartnack S, Dreyfus A, Lutz H, Hofmann-

- Lehmann R. Feline calicivirus and other respiratory pathogens in cats with feline calicivirus-related symptoms and in clinically healthy cats in Switzerland. *BMC Vet Res* 2015; 11 (282): 1-12.
4. Bilge- Dağalp S, Akça Y. Detection of feline herpesvirus-1 from domestic cats with or without respiratory symptoms. *Indian Vet J* 2004; 81 (1): 11-5.
 5. Burns RE, Wagner DC, Leutenegger CM, Pesavento PA. Histologic and molecular correlation in shelter cats with acute upper respiratory infection. *J Clin Microbiol* 2011; 49 (7): 2454-60.
 6. Cai Y, Fukushi H, Koyasu S, Kuroda E, Yamaguchi T, Hirai K. An etiological investigation of domestic cats with conjunctivitis and upper respiratory tract disease in Japan. *J Vet Med Sci* 2002; 64 (3): 215-9.
 7. Çabalar M, Bilge- Dağalp S. Feline herpesvirus-1 infection in Turkish Van cats with conjunctivitis and upper respiratory tract disease. XIV. International Congress of Virology. August, 10-15, 2008; Istanbul, Turkey.
 8. Di Martino B, Di Francesco CE, Meridiani I, Marsilio F. Etiological investigation of multiple respiratory infections in cats. *New Microbiol* 2007; 30 (4): 455-61.
 9. Filoni C, Catao-Dias JL, Cattori V, Willi B, Meli ML, Correa SHR, Marques MC, Adania CH, Silva CR, Marvulo MFV, Ferreria Neto JS, Durigon EL, de Carvalho VM, Coutinho SD, Lutz H, Hofmann-Lehmann R. Surveillance using serological and molecular methods for the detection of infectious agents in captive Brazilian neotropic and exotic felids. *J Vet Diagn Invest* 2012; 24 (1): 166-73.
 10. Harbour DA, Howard PE, Gaskell RM. Isolation of feline calicivirus and feline herpesvirus from domestic cats 1980 to 1989. *Vet Rec* 1991; 128 (4): 77-80.
 11. Kang BT, Park HM. Prevalence of feline herpesvirus 1, feline calicivirus and *Chlamydia felis* in clinically normal cats at a Korean animal shelter. *J Vet Sci* 2008; 9 (2): 207-9.
 12. Karapınar Z, Dinçer E, Ataseven VS, Karaca M. Feline herpesvirus-1 infection in Van cats with conjunctivitis. *YYU Vet Fak Derg* 2014; 25 (1): 15-7.
 13. Litster A, Wu CC, Leutenegger CM. Detection of feline upper respiratory tract disease pathogens using a commercially available real-time PCR test. *Vet J* 2015; 206 (2): 149-53.
 14. Maggs DJ. Update on pathogenesis, diagnosis and treatment of feline herpesvirus type 1. *Clin Tech Small Anim Pract* 2005; 20 (2): 94-101.
 15. Nakamura K, Ikeda Y, Miyazawa T, Nguyen NTP, Duong DD, Le KH, Vo SD, Phan LV, Mikami T, Takahashi E. Comparison of prevalence of feline herpesvirus type1, calicivirus and parvovirus infections in domestic and leopard cats in Vietnam. *J Vet Med Sci* 1999; 61 (12): 1313-5.
 16. Nunberg JH, Wright DK, Cole GE, Petrovskis EA, Post LE, Compton T, Gilbert JH. Identification of the thymidine kinase gene of feline herpesvirus: use of degenerate oligonucleotides in the polymerase chain reaction to isolate herpesvirus gene homologs. *J Virol* 1989; 63 (8): 3240-9.
 17. Ploneczka-Janeczko K, Bierowiec K, Bania J, Kielbowicz M, Kielbowicz Z. Felid herpesvirus 1 (FHV 1) carriers among urban breeding facilities in Wrocław (Poland). *Berl Munch Tierärztl Wochenschr* 2014; 127 (5-6): 243-6.
 18. Stiles J, McDermott M, Bigsby D, Willis M, Martin C, Roberts W, Greene C. Use of nested polymerase chain reaction to identify feline herpesvirus in ocular tissue from clinically normal cats and cats with corneal sequestra or conjunctivitis. *Am J Vet Res* 1997; 58 (4):338-42.
 19. Schulz C, Hartmann K, Mueller RS, Helps C, Schulz BS. Sampling sites for detection of feline herpesvirus-1, feline calicivirus and *Chlamydia felis* in cats with feline upper respiratory tract disease. *J Feline Med Surg* 2015; 17 (12): 1012-9.
 20. Weigler BJ, Guy JS, Nasisse MP, Hancock SI, Sherry B. Effect of a live attenuated intranasal vaccine on latency and shedding of feline herpesvirus 1 in domestic cats. *Arch Virol* 1997; 142 (12): 2389-400.

Yazışma Adresi:

Prof. Dr. V. Soydal ATASEVEN
Mustafa Kemal Üniversitesi Veteriner Fakültesi
Viroloji Anabilim Dalı,
Tayfur Sökmen Kampüsü, Antakya / HATAY-
TÜRKİYE
Tel: +903262455845-1516
E-posta: soydalata@hotmail.com

Copyright of Journal of Faculty of Veterinary Medicine, Erciyes University / Erciyes Üniversitesi Veteriner Fakültesi Dergisi is the property of Erciyes University, Faculty of Veterinary Medicine and its content may not be copied or emailed to multiple sites or posted to a listserv without the copyright holder's express written permission. However, users may print, download, or email articles for individual use.